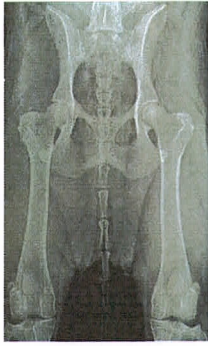

CONTROLE DE DISPLASIA COXOFEMORAL E DE COTOVELOS




Raça: Labrador Retriever
Sexo: Macho Cor: Amarelo
Nome: Leon Atylla's Black
Nascimento: 15/09/2019
RG: RG/RSA/19/03243 Microchip: 900115000357249
Proprietário: Claudio Veech
Radiografia realizada por Vertebratus - Santa Maria em 14/11/2020

LAUDO RADIOGRÁFICO

O animal acima identificado foi submetido a exame radiográfico com vistas à Displasia Coxofemoral, obtendo resultado HD (-), Normal (A), para membros pélvicos, caracterizado por cabeças femorais com contornos regulares, acetábulos profundos, determinando articulações congruentes, Ângulo de Norberg de 104° no lado direito e 105° no lado esquerdo.

A paciente foi submetida a exame radiográfico com vistas à Displasia do Cotovelo, obtendo resultado ED (0) para membros torácicos direito e esquerdo, com articulações congruentes.

Santa Maria, 17 de novembro de 2020.



Dra. Carmen L.B. de Godoy
CRMV 3525

Dra. Carmen Lize Buchmann de Godoy
Rua 7 de setembro, 276, Bairro Perpétuo Socorro, Santa Maria – RS CEP 97045-450
(55)99964-2922